Aus der konservierenden Abteilung des Zahnärztlichen Instituts (Vorstand: Prof. Dr. *O. Müller*) der Universität Basel und der Schulzahnklinik (Direktion: Dr. *Gutherz*) in Basel

Verletzungen der Pulpa und Überkappung mit Elfenbein

Inaugural-Dissertation

zur Erlangung der Doktorwürde

der Zahnheilkunde der hohen medizinischen Fakultät der Universität Basel

vorgelegt von

Heidi Müller

von Hirschthal (Aargau)

Mit 40 Abbildungen

Verlag von Urban & Schwarzenberg / Berlin und Wien

Von der medizinischen Fakultät

genehmigt auf Antrag von

Herrn Prof. Dr. O. Müller.

Tag der Promotion: 23. Dez. 1937.

R. UNIV. BIBLIOTHEEK LEIDEN

Aus der konservierenden Abteilung des Zahnärztlichen Instituts (Vorstand: Prof. Dr. *O. Müller*) der Universität Basel und der Schulzahnklinik (Direktion: Dr. *Gutherz*) in Basel.

Verletzungen der Pulpa und Überkappung mit Elfenbein

Klinische und histologische Studie

Von

Heidi Müller, Basel

(Mit 40 Abbildungen)

Unter Pulpaüberkappung verstehen wir einerseits den Schutz einer lebenden Pulpa vor dem zerstörenden Einfluß der Karies, ferner den dauernden Schutz einer bereits verletzten, nicht- oder bereits entzündeten Pulpa.

Das Ziel der Pulpaüberkappung ist, eine artifiziell freigelegte nicht- oder durch fortgeschrittene Karies gereizte Pulpa vital zu erhalten. Es ist bekannt, wie wichtig die Erhaltung der Pulpa für die Widerstandskraft des Zahnes ist. Der ideale Ausgang einer Überkappungsmethode wäre dann gegeben, wenn eine frisch freigelegte oder eine gereizte Pulpa, die bereits die Anfänge einer Pulpitis zeigt, durch einen bestimmten Verband so zur Heilung gebracht werden könnte, daß sich an der verletzten Partie neue Hartsubstanz bildet, unter Bildung neuer Odontoblasten, oder daß eine bindegewebige Narbe entsteht.

Schon früh wurde von vielen Autoren die Erhaltung und Überkappung auch hyperämischer oder partiell entzündeter Pulpen empfohlen. Es wurde fast stets nach der indirekten Überkappungsmethode vorgegangen, d. h. ein Teil der kariösen Dentindecke wurde zum Schutze der Pulpa zurückgelassen. Durch desinfizierende Einlagen wurde dieser kariöse Rest soweit als möglich unschädlich gemacht. Neben diesen mehr desinfektorischen Maßnahmen erwähne ich noch die Methode der Verharzung (*Coberg*) und der Verkieselung (Tiranal *Schröder*). Meine Versuche beschränken sich auf die direkte Überkappungsmethode. Hierbei wurde alles kariöse Dentin entfernt, die Pulpa freigelegt und der Elfenbeinverband direkt auf die entblößte Pulpa angebracht. Als Verband wurde die angerührte Elfenbeinwurzelfüllung nach *O. Müller* benützt, wie später noch ausgeführt wird.

Man verwendete früher für die direkte und indirekte Überkappung die verschiedensten Antiseptika, wie z. B. Sublimat-Spiritus und Phenol nach *Witzel*, Chlorphenol nach *Walkhoff*, Silbernitrat nach *Szabo*, Eugenol nach *Hentze*. Systematisch nachgeprüft wurden diese Methoden im Jahre

Nr.	Patient Name	Geb.	Zahn	Kontroll-zahn	Art der Krankheit	Pulpitissymptome Schmerzen auf			Datum der Behandl.	Reaktion nach Behandlung	Datum der Extraktion
						kalt	warm	süß			
1	*Zeller Ruth*	1928	$\lfloor\underline{6}$	$\lfloor\overline{6}$	Leichte Fissurenkaries	—	—	—	2. II.1937	—	5. X. 1937
2	*Müller Mario* ..	1926	$\lfloor\underline{6}$	$\lfloor\overline{6}$	tiefe Karies	gering	—	gering	5. II.	Einlage heraus-gefallen am 16. II., seit dem ständig Schmerzen	19. II.
3	*Bader Fritz*	1926	$\lfloor\underline{6}$	$\lfloor\overline{6}$	Fissurenkaries	—	—	—	5. II.	—	24. IX.
4	*Vogelsanger H.* .	1922	$\frac{6\lfloor}{\lfloor 6}$	$\frac{\lfloor 6}{6\lfloor}$	Fissurenkaries tiefe Karies	— +	— +		9. II.	—	Patient konnte zur Extraktion nicht erreicht werden
5	*Moor Helena* ...	1928	$\underline{6}\rfloor$	$6\rfloor$	tiefe zentrale Karies	+	—	—	11. II.	—	Patient konnte zur Extraktion nicht erreicht werden
6	*Litzler Vally* ...	1928	$\underline{6}\rfloor$	$\overline{6}\rfloor$	Fissurenkaries	—	—	—	19. II.	—	Patient konnte zur Extraktion nicht erreicht werden
7	*Schweizer Paul* .	1929	$\underline{6}\rfloor$	—	tiefe zentrale Karies	+	+		10. III.	—	25. V. 1937
8	*Meier Ernst* ...	1926	$\lfloor\underline{6}$	—	tiefe Karies	+	+	—	10. III.	—	1. IV.

9	*Achermann P.* .	1929	$\underline{\vert 6}$	$\overline{\vert 6}$	—	—	—	—	2. IV.	Leichtes Ziehen seit dem 3. V.	5. V.
10	*Arlettaz Gust.* ..	1922	$\underline{6 \vert}$	$\overline{6 \vert}$	tiefe Karies mo.	+	—	—	19. V.	—	15. VI.
11	*Beret Rolf*	1927	$\underline{\vert 6}$	$\overline{\vert 6}$	tiefe Karies zentral	+	—	—	26. V.	—	28. IX.
12	*Rovere Angelo* ..	1927	$\underline{6 \vert}$	$\overline{6 \vert}$	Fissurenkaries	—	—	—	26. V.	—	16. VI.
13	*Dill Rud.*	1923	$\underline{\vert 6}$	$\vert 6$	tiefe Karies unter Amalgamfüllung	+	+		28. V.	—	1. VII.
14	*Buess Karl*.....	1922	$\underline{6 \vert}$	$\underline{\vert 6}$	tiefe Karies	+	—	—	5. VI.	—	28. IX.
15	*Tschudin Willy*	1925	$\overline{\vert 5}$	—	—	—	—	—	1. VI.	—	1. VII.
16	*Stettler Hans* ...	1925	$\underline{\vert 6}$	$\overline{\vert 6}$	tiefe Karies	+	—	+	2. VI.	—	28. IX.
17	*Wöhrle Vally* ..	1927	$\underline{\vert 6}$	$\overline{\vert 6}$	—	—	—	—	2. VI.	—	28. IX.
18	*Zürcher Vreni* ..	1925	$\frac{\vert 6}{6 \vert}$	$\frac{6 \vert}{\vert 6}$	tiefe Karies tiefe Karies	+ +	— —	— —	2. VI.	—	7. VII. 8. IX.
19	*Froté Mina*	1923	$\underline{6 \vert}$	$\overline{6 \vert}$	tiefe Karies unter Amalgamfüllung	+	+	—	3. VI.	—	Patient konnte zur Extraktion nicht erreicht werden
20	*Herzog Margrith*	1923	$\underline{\vert 6}$	$\underline{6 \vert}$	Fissurenkaries	—	—	—	7. VI.	—	23. IX.
21	*Bornhauser P.* .	1924	$\frac{6 \vert}{6 \vert}$	$\frac{\vert 6}{\vert 6}$	Fissurenkaries —	— —	— —	— —	9. VI.		Patient konnte zur Extraktion nicht erreicht werden
22	*Moesch Alfred* .	1927	$\overline{6 \vert}$	$\underline{6 \vert}$	Fissurenkaries	gering	—	—	14. VI.	—	5. X.
23	*Wernle Margr*...	1922	$\overline{5 \vert}$	—	—	—	—	—	16. VI.	—	15. IX.
24	*Schneider M.* ..	1923	$\underline{\vert 2}$	$\underline{2 \vert}$	—	—	—	—	16. VI.	—	15. IX.

1921 durch *Daetwyler*. Dieser überkappte Pulpen direkt und indirekt nach den gebräuchlichsten Methoden und kam zum Schluß, daß sowohl frisch freigelegte als auch durch vorgeschrittene Karies eröffnete Pulpen nach der direkten Überkappung ausheilen können. Dagegen sollen partiell entzündete nur nach indirekter Überkappung heilen.

Schröder verwendet bei tiefer Karies zur indirekten Überkappung das Tiranal, welches als wirksames Prinzip den Kieselsäuremethylester enthält. Es imprägniert und verkieselt das über der Pulpa belassene kariöse Dentin, welches auf diese Weise unschädlich sein soll. Dabei soll das Tiranal diese imprägnierende Wirkung lediglich auf das Dentin ausüben, die Pulpa dagegen gar nicht reizen. Doch zeigten Versuche von *Schilling*, daß dieses außerordentlich starke Ätzmittel nach einiger Zeit stets einen ungünstigen Einfluß auf die Pulpa ausübt.

Eine Pulpa, die durch keine Dentindecke mehr vor der Außenwelt geschützt wird, ist einer offenen Wunde gleichzusetzen. Sie sollte demnach nach den Regeln der Wundheilung behandelt werden. In diesem Sinne dürfen wir keine starken Antiseptika, wie z. B. Phenol oder Chlorphenol, zur direkten Überkappung verwenden. Die direkte Überkappung gelingt am besten mit biologischen Mitteln, d. h. Mitteln, welche in keiner Weise einen reizenden oder schädigenden Einfluß auf das Pulpagewebe ausüben.

Daetwyler entdeckte bei seinen Versuchen über die Überkappungsmethoden, daß beim Bohren zufällig in die Pulpa einrotierte Dentinsplitter in der Pulpa reaktionslos einheilten und diese direkt zur Bildung von Hartsubstanzen anregten. Dieser Befund wurde von *Hess* systematisch nachgeprüft mit dem Resultat, daß eine frisch freigelegte, gesunde Pulpa nach Überkappung mit arteigenem oder fremdem Dentin in 85% aller Fälle durchaus normal verheilt und weder klinisch noch histologisch Veränderungen zeigt.

Ein biologisches Mittel von sehr guter Wirkung ist ferner das von *Hermann* angegebene Kalziumhydroxyd, Calxyl genannt.

Flohr hat die Dentinsplittermethode kombiniert mit Calxyl, wobei er zugleich die noch etwas starke Alkalität des Calxyls durch Zusatz von Kalksalzen herabsetzte. Sein Präparat heißt Vitapulp. Er hat damit auch entzündete Pulpen zur Abheilung gebracht.

Am Wiener Kongreß, im Jahre 1936, wurde von *O. Müller* zum ersten Male eine Elfenbein-Wurzelfüllung, welche hier am Basler Institut schon seit drei Jahren angewendet wird, beschrieben und demonstriert. Elfenbein stellt ein biologisches Material dar, welches in keiner Weise das Pulpagewebe reizt. Die Wurzelfüllung setzt sich zusammen aus pulverisiertem Elfenbein, dem ½% Vioform beigesetzt wird. Angerührt wird die Masse mit einer alkoholischen (unter 70%) Harzlösung. Die Masse erhärtet zu Knochenkonsistenz.

Da bis heute zum großen Teil nur intakte oder artifiziell freigelegte Pulpen mit wenigen Ausnahmen (*Flohr*) systematisch untersucht wurden, haben wir in der vorliegenden Arbeit die Pulpen von 24 Zähnen überkappt, die zum großen Teil pulpitisch waren (siehe Tabelle). Um gleichmäßige

Resultate zu erhalten, war als Überkappungsmaterial eine Substanz zu wählen, von der angenommen werden konnte, daß sie reibungslos vertragen wird. Bei dem guten Erfolg der Elfenbein-Wurzelfüllung lag es nahe, dieses Material auch zum Überkappen frisch freigelegter oder durch Karies eröffneter Pulpen zu versuchen. Ich ging dabei wie folgt vor:

Der zu untersuchende Zahn wurde zuerst oberflächlich von Karies befreit. Daraufhin spritzte ich die Kavität zuerst mit kaltem, dann mit heißem Wasser aus und untersuchte, ob die Zähne ein diesbezügliches Pulpitissymptom zeigten. Daraufhin wurde der anästhesierte Zahn nur mit Watterollen (nicht unter Kofferdam!) trockengelegt und die restliche kariöse Substanz entfernt. Hierauf wurde die Kavität mit 3%iger Wasserstoffsuperoxydlösung und daraufhin mit 1%iger Jodtinktur ausgewischt. Dann ritzte ich mit sterilem Bohrer die Pulpa (meistens Rosenbohrer Nr. 3 oder Nr. 4). Falls es blutete, tupfte ich das Blut mit sterilen Wundschwammstückchen ab. Daraufhin wurde die eröffnete Pulpa mit sehr dick angerührter Elfenbeinwurzelfüllmasse überdeckt und die Kavität mit Steinzement verschlossen.

Es wurde jeweilen zur Kontrolle der homologe Zahn ebenfalls extrahiert. Damit waren Fehlschlüsse in bezug auf die histologischen Vorgänge ausgeschlossen.

Sämtliche Patienten spürten nach dem Abklingen der Anästhesie ein leichtes Ziehen und Pochen im behandelten Zahn. Schmerzen traten später nur auf bei Fall 2, dem die Einlage herausgefallen war. Fall 9 spürte einige Tage vor der Extraktion wiederum das Ziehen und Pochen wie anfangs nach der Behandlung.

Es wurden behandelt:

1. *Sechs kariesfreie Zähne*, die Nummern 9, 15, 17, 21, 23, 24.

Hiervon gelangten fünf zur histologischen Untersuchung.

2. *Acht Zähne mit leichter Karies*: 1, 3, 4, 6, 12, 19, 20, 21, 22.

Hiervon gelangten fünf zur histologischen Untersuchung.

3. *13 Zähne mit Symptomen von beginnender Pulpitis*: 2, 4, 5, 7, 8, 10, 11, 13, 14, 16, 18, 18, 19.

Hiervon gelangten zehn zur histologischen Untersuchung.

Die Zähne werden nun im folgenden gruppenweise besprochen und mit erläuternden Bildern versehen.

1. Kariesfreie Zähne

a) Nr. 9, *Achermann Peter*, Abb. 1, $\underline{|6}$. Die Pulpa ist breit verletzt. An der Verletzungsstelle sehen wir drei, von einem dichten Leukozytenwall abgekapselte Entzündungsherde. In der Abszeßmembran stellenweise eingekapselte Elfenbeinsplitter. Das daran anschließende Pulpagewebe zeigt zunächst noch vereinzelte Leukozyten, in weiterer Entfernung der Verletzungsstelle ein lebendes, entzündungsfreies Gewebe, mit nur leicht erweiterten Gefäßen.

Im Zugange zur Ritzstelle massenhaft Elfenbeinsplitter zu erkennen. Die Odontoblasten normal bis dicht an die Ritzstelle. In einem Pulpahorn kam es zur Ablagerung von Sekundärdentin.

Dauer der Einlage: Ein Monat.

b) Nr. 15, *Tschudin Willy*, Abb. 2, 3, 4, $|\overline{5}$. An der Ritzstelle sehen wir wiederum einen großen Entzündungsherd, von einer Leukozytenmembran abgekapselt. Hinter dieser Membran sehen wir Elfenbeinsplitter, an die sich das nur wenig mit Leukozyten infiltrierte Pulpagewebe eng anschließt. Das tiefer gelegene Gewebe wiederum entzündungsfrei. Odontoblasten normal bis dicht zur Ritzstelle.

Dauer der Einlage: Ein Monat.

c) Nr. 17, *Wöhrle Vally*, Abb. 5, 6, 7, $|\underline{6}$. Hier kommt es zum Verschluß der Ritzstelle (der Verschluß ist nicht auf allen Schnitten ein vollständiger) durch neugebildete Hartsubstanz. Im Inneren dieser Hartsubstanz kann man zum Teil noch deutlich die Umrisse der eingeschlossenen Elfenbeinsplitter erkennen. Oberhalb dieses Verschlusses, nach der Kavität zu, sehen wir massenhaft Elfenbeinsplitter, teilweise von Leukozyten enthaltendem Pulpagewebe umwachsen! Nach dem Pulpainneren zu legt sich das Pulpagewebe dicht an die verschließende Hartsubstanz an. Die Odontoblasten setzen sich vom Dach der Pulpakammer in ununterbrochener Reihenfolge dieser Hartsubstanz entlang zur seitlichen Kammerwand fort. Das restliche Pulpagewebe ist, bis auf die erweiterten Gefäße, reaktionslos und entzündungsfrei. Im unteren Pulpaabschnitt, gegen den einen Wurzelkanal zu, ist ein Dentikel erkennbar.

Dauer der Einlage: Vier Monate.

d) Nr. 23, *Wernle Margrith*, Abb. 8, 9, 10, $\overline{5}|$. An der Ritzstelle von einem Dentinende zum anderen ein zum Teil unterbrochener Leukozytenwall. In demselben und im darunter befindlichen Pulpagewebe sind zahllose Elfenbeinsplitter zu erkennen. Weiter pulpawärts sehen wir einen mächtigen Brocken Sekundärdentin, in dem die Umrisse der eingebauten Elfenbeinsplitter noch deutlich zu erkennen sind. Dies Sekundärdentin ist mit der Kammerwand der Pulpa fest verbunden und zeigt deutlich Kanalisierung, wie auf dem mit Thionin-Pikrinsäure gefärbten Präparat zu sehen ist. Das Pulpagewebe legt sich eng an das Sekundärdentin an, die anliegenden Bindegewebszellen werden zu Osteoblasten. Das restliche Pulpagewebe ist, bis auf die leichte Gefäßerweiterung, normal; ebenso sind die Odontoblasten normal bis dicht zur Ritzstelle.

Dauer der Einlage: Drei Monate.

e) Nr. 24, *Schneider Madeleine*, Abb. 11, 12, 13, 14, 15, $|\underline{2}$. An der Ritzstelle der Pulpa sehen wir zunächst einen dichten Leukozytenwall. Dahinter einen Wall von Bindegewebszellen, welche zahlreiche Elfenbeinsplitter umgeben. Dort wo die Bindegewebszellen das Elfenbein berühren, werden sie zu Osteoblasten und lagern Sekundärdentin an das Elfenbein an.

Die ganze restliche Pulpa ist entzündungsfrei und zeigt große, überall verstreute Neubildungen von Sekundärdentin, in deren Innerem unzählige

Elfenbeinsplitter zu erkennen sind. Diese Neubildungen sind weit entfernt von der Ritzstelle. An ihnen kann man deutlich die Umwandlung der Pulpazellen in Osteoblasten feststellen, sowie die Bildung von Prädentin und Dentin!

Dauer der Einlage: Drei Monate.

2. Zähne mit oberflächlicher Karies

a) Nr. 1, *Zeller Ruth*, Abb. 16, 17, 18, | 6. Diese Pulpa wurde mit dem Bohrer äußerst stark verletzt. Wir sehen einen großen, dicht von Leukozyten umgebenen Entzündungsherd der Ritzstelle gegenüber. Oberhalb dieses Herdes, gegen die Kavität zu, sehen wir unzählige, zum Teil ganz von Sekundärdentin umschlossene Elfenbeinsplitter, die fast den ganzen Zugang zur Pulpa abschließen. Das Pulpagewebe scheint in diesem Falle dem Elfenbein entgegengewachsen zu sein und wir erkennen im Eingang der Kavität noch Pulpagewebe und zahlreiche Leukozyten.

Dauer der Einlage: Acht Monate.

b) Nr. 3, *Bader Fritz*, Abb. 19, 20, 21, | 6. Bei diesem Falle kam es zum Verschluß der Ritzstelle durch eine zusammenhängende Neubildung vom Boden der Pulpakammer bis zum Dach. Das Gewebe um diese Neubildung ist degeneriert, im anderen Pulpahorn jedoch und im auf dem Bild sichtbaren Wurzelkanal ist die Pulpa noch gesund und normal. Auf dem mit Thionin-Pikrinsäure gefärbten Schnitt sehen wir, daß das neugebildete Dentin kanalisiert ist und in seinem Inneren ebenfalls kanalisiertes Elfenbein enthält. Wir sehen dabei, daß dieses neugebildete Dentin nicht nur im Inneren der Pulpakammer, sondern auch außen, gegen die Kavität zu, von einem regelmäßigen Odontoblastensaum abgelagert wurde. Auch dort ist der Odontoblastensaum noch zu erkennen!

Es wurde keine einzige Ritzstelle mit unverschlossener Pulpa gefunden.

Dauer der Einlage: Acht Monate.

c) Nr. 12, *Rovere Angelo*, 6 |. Dieser Zahn war nicht zu verwerten, da die Ritzstelle bei der Präparation nicht dargestellt wurde. Doch zeigen die vorhandenen Präparate dasselbe Bild, wie die von der Ritzstelle entfernten Bilder anderer Zähne.

d) Nr. 20, *Herzog Margrith*, Abb. 22, 23, | 6. Die Ritzstelle wiederum gegen das Pulpagewebe zu abgekapselt durch einen dichten Leukozytenwall (zum Teil bei der Präparation zerrissen). Hinter diesem Wall sehen wir schollenweise abgelagertes Sekundärdentin, welches in seinem Inneren noch die Form der eingeschlossenen Elfenbeinsplitter erkennen läßt. In der Umgebung dieser Schollen, auch noch weiter pulpawärts, sind zahllose Leukozyten eingestreut. Am Dach der Pulpakammer kam es zur Anlagerung von Sekundärdentin. Die Odontoblasten sind normal bis dicht zur Ritzstelle. Das restliche Pulpagewebe ist, bis auf die erweiterten Gefäße, reaktionslos. Die unzähligen Dentikel, welche in der Kammer zu sehen sind, waren schon vor der Einlage vorhanden, da der Kontrollzahn dasselbe Bild aufweist.

Doch fehlt beim Kontrollzahn die Anlagerung von Sekundärdentin am Pulpadach.

Dauer der Einlage: Dreieinhalb Monate.

e) Nr. 22, *Moesch Alfred*, Abb. 24, $\overline{6}|$. Die Pulpa ist nur wenig verletzt. Am Eingang zur Ritzstelle sehen wir eine dichte Anhäufung von Leukozyten, welche einzelne Elfenbeinsplitter enthält. Darunter, etwas weiter pulpawärts, eine große Ansammlung von Elfenbeinsplittern, um welche sich das Pulpagewebe eng anlegt. Zum Teil kam es zur Anlagerung von Sekundärdentin. Im daran anschließenden Pulpagewebe noch vereinzelte Leukozyten, das restliche Gewebe entzündungsfrei und, bis auf die erweiterten Gefäße, reaktionslos.

Dauer der Einlage: Dreieinhalb Monate.

Hauptmerkmale der histologischen Resultate der behandelten Zähne mit oberflächlicher Karies

Bei keinem der Fälle ist unter der Einlage die Pulpa zugrunde gegangen.

In einem Falle sehen wir einen Entzündungsherd, von Leukozyten abgekapselt.

Die Elfenbein-Sekundärdentinbildung führt in einem Falle zum vollständigen Verschluß der Ritzstelle. Die Pulpa in der Umgebung der Ritzstelle ist in diesem Falle atrophisch, die Wurzelpulpa dagegen ist normal.

Dauer der Einlage: Dreieinhalb bis acht Monate.

3. Zähne mit tiefer Karies und Symptomen einer beginnenden Pulpitis

a) Nr. 2, *Müller Mario*, $|\underline{6}$. Pulpa total entzündet und mit Leukozyten übersät. Am Foramen apicale ein Granulationsgewebe! Die Einlage war nach 10 Tagen herausgefallen, Patient erschien drei Tage darauf mit Schmerzen, worauf der Zahn extrahiert wurde.

b) Nr. 7, *Schweizer Paul*, Abb. 25, 26, $\underline{6}|$. Pulpa schwer verletzt. In der Ritzstelle ein Pfropf von Leukozyten und roten Blutkörperchen zu erkennen. Darunter die vom Bohrerkopf gesetzte Wunde, sie ist gegen das Pulpagewebe zu abgekapselt mit einem dichten Leukozytenwall, in dem einzelne Elfenbeinsplitter zu erkennen sind. Gleich unter diesem Leukozytenwall sehen wir eine barrierenartige Neubildung von Hartsubstanz, in deren Innerem einzelne Elfenbeinsplitter eingeschlossen sind. Das Pulpagewebe lagert sich dicht an die Neubildung an, die Pulpazellen werden zum Teil zu Osteoblasten.

In beiden Pulpahörnern sehen wir eine Leukozyteninfiltration, keine Elfenbeinsplitter zu erkennen.

Das restliche Pulpagewebe gesund und reaktionslos. Odontoblasten normal bis dicht zur Ritzstelle.

Dauer der Einlage: Zweieinhalb Monate.

c) Nr. 8, *Meier Ernst*, Abb. 27, | 6. Pulpa nur leicht verletzt. Am Wundeingang erkennen wir eine diffuse Blutung, mit zahlreichen Leukozyten und roten Blutkörperchen. Dazwischen und auch noch weit im Pulpainneren viele Elfenbeinsplitter. Überall wo das Elfenbein die Pulpa berührt, sehen wir, daß die Entzündung etwas zurücktritt. Die Gefäße sind stark erweitert. Odontoblasten normal bis dicht zur Ritzstelle.

Dauer der Einlage: Drei Wochen!

d) Nr. 10, *Arlettaz Gustav*, Abb. 28, 29, 6 |. In diesem Falle war beim Verschließen der Kavität das Elfenbein nicht ganz bis auf die verletzte Pulpa gedrückt worden, was auf dem Bild deutlich zu erkennen ist. Der Ritzstelle gegenüber sehen wir einen großen Entzündungsherd, dicht von Leukozyten abgekapselt. Das daran anschließende Pulpagewebe ist etwas infiltriert. Im rechten Pulpahorn auf dem Bild sehen wir einige vereinzelte Elfenbeinsplitter in entzündungsfreiem Gewebe. Weiter unten, auf derselben Seite, liegen Elfenbeinsplitter in infiltriertem Gewebe, man kann Spuren von Hartsubstanzanlagerung an diesen erkennen. In der Mitte ist ein Dentikel herausgefallen; auch der Kontrollzahn zeigt Dentikel.

Die restliche Pulpa ist entzündungsfrei und gesund.

Dauer der Einlage: Ein Monat.

e) Nr. 11, *Beret Ralf*, Abb. 30, 31, | 6. Die Pulpa ist breit eröffnet. Der Ritzstelle gegenüber ein Leukozytenwall mit einzelnen eingelagerten Elfenbeinsplittern. Dahinter ein breiter Streifen kavernöses Sekundärdentin, der sich in fast ununterbrochener Reihenfolge von einem Dentinende zum anderen zieht. Im Dentin erkennt man deutlich die Umrisse der eingelagerten Elfenbeinsplitter. Das Pulpagewebe schließt sich an das neugebildete Dentin an und bildet zum Teil Osteoblasten.

Das restliche Pulpagewebe normal und, bis auf die erweiterten Gefäße, reaktionslos.

Dauer der Einlage: Vier Monate.

f) Nr. 13, *Dill Rudolf*, | 6. Dieser Fall konnte nicht fotografiert werden, da die sehr kleine Ritzstelle auf den histologischen Schnitten nirgends gut getroffen war. Auf den vorhandenen Schnitten sehen wir wiederum den Leukozytenwall gegenüber der Ritzstelle. Dahinter ein scholliger Wall von neugebildeter Hartsubstanz, in deren Innerem Elfenbeinsplitter eingeschlossen sind. Das Pulpagewebe bildet am Rand der Hartsubstanz deutlich Osteoblasten. In einem Pulpahorn Anlagerung von Sekundärdentin an die Kammerwand.

Die restliche Pulpa zeigt unzählige Dentikel. Diese waren schon vor der Behandlung entstanden, da der Kontrollzahn dasselbe Bild zeigt.

Dauer der Einlage: Ein Monat.

g) Nr. 14, *Buess Karl*, Abb. 32, 33, 34, 6 |. Pulpa breit verletzt. Die Pulpakammer ist stark verengert durch Anlagerung von Sekundärdentin am Boden der Pulpakammer. Diese starke Verengerung an beiden Kontroll-

zähnen ebenfalls vorhanden. Das Pulpagewebe ist dem Elfenbein entgegen- und um dieses herum in die Kavität hineingewachsen. Das Gewebe legt sich eng an die Elfenbeinsplitter an, die Pulpazellen haben sich zum Teil in Osteoblasten umgewandelt. Der eine Winkel der Kavität ist völlig angefüllt mit Sekundärdentin, in dem wiederum die Umrisse der eingeschlossenen Elfenbeinsplitter zu erkennen sind. Weit außen in der Kavität ein dichter Leukozytenwall mit zwei kleineren Entzündungsherden.

Die restliche Pulpa in der Pulpakammer zeigt große, schollenartige Neubildungen und vereinzelte Elfenbeinsplitter.

Dauer der Einlage: Vier Monate.

h) Nr. 16, *Stettler Hans*, Abb. 35, $\underline{|6}$. Die Ritzstelle ist mit einem dichten blauen Leukozytenwall abgeschlossen. Dahinter ein barrierenartiger Wall von Sekundärdentin, in dessen Innerem Dentinsplitter zu erkennen sind. Das sich daran anschließende Pulpagewebe bildet zum Teil Osteoblasten.

Die restliche Pulpa ist normal und gesund, zeigt leicht erweiterte Gefäße. Der Odontoblastensaum normal bis dicht zur Ritzstelle.

Dauer der Einlage: Vier Monate.

i) Nr. 18, *Zürcher Vreni*, Abb. 36, 37, $\overline{6}|$. Die Ritzstelle befindet sich am Pulpahorn. Die vom Bohrerkopf gerissene Wunde nach außen mit einem Leukozytenwall abgekapselt. Darunter eine Barriere von neugebildeter Hartsubstanz, die sich vom Dach bis zur seitlichen Wand der Pulpakammer zieht. Die Ritzstelle ist jedoch nicht auf allen Schnitten völlig verschlossen. Im Inneren der Neubildung wiederum die Form der eingeschlossenen Elfenbeinsplitter wahrnehmbar. Das Pulpagewebe in der Nähe dieser Barriere ist degeneriert, ebenso die Odontoblasten am Dach der Pulpakammer. Das von der Ritzstelle entfernte Gewebe bis zum Foramen apicale ist gesund und, bis auf die stark erweiterten Gefäße, reaktionslos.

Im Inneren der Pulpa große Dentikel, an Dach und Boden der Pulpakammer Anlagerung von Sekundärdentin. Diese letzteren Befunde dieselben bei beiden Kontrollzähnen.

Dauer der Einlage: Drei Monate.

j) Nr. 18, *Zürcher Vreni*, Abb. 38, 39, 40, $\underline{|6}$. Die Pulpa wurde, infolge der tiefen Karies, an beiden Pulpahörnern verletzt. Die Ritzstelle am rechten Pulpahorn zeigt den typischen Befund, abgekapselte Entzündungsherde, darunter eingeschlossene Elfenbeinsplitter.

Die folgenden Bilder zeigen nur die linke Ritzstelle. Wir sehen eine dichte Leukozyteninfiltration, ohne Entzündungsherd. Weit im Inneren der Pulpa sehen wir viele eingestreute Elfenbeinsplitter inmitten des infiltrierten Gewebes. Die Pulpakammer zeigt, ebenso wie diejenige des anderen behandelten Zahnes und beider Kontrollzähne, unzählige große Dentikel. Ebenso kam es auch hier am Dach der Pulpakammer zur Anlagerung von Sekundärdentin.

Dauer der Einlage: Ein Monat.

Hauptmerkmale der histologischen Resultate der behandelten Zähne mit tiefer Karies

Im allgemeinen ist zu sagen, daß die Zähne mit tiefer Karies und Pulpitiserscheinungen ein einheitlicheres histologisches Bild zeigen. Es wird viel mehr und ergiebiger Elfenbein-Sekundärdentin gebildet. Auch bei großer Verletzung der Pulpa sind diese Verhältnisse zu konstatieren, namentlich dann, wenn das Elfenbein in direkte Berührung mit dem Pulpagewebe kommt.

Auch bei dieser Versuchsreihe ist keine Pulpa zugrunde gegangen.

Dauer der Einlagen: Drei Wochen bis vier Monate.

Je länger das Elfenbein gelegen hatte, um so besser waren die Resultate. In dieser Gruppe finden sich überhaupt die besten Resultate.

Zusammenfassung

1. Bei 18 histologisch untersuchten Zähnen mit Verletzungen der Pulpa und Bedeckung der Wunde mit Harz-Elfenbein konnte in keinem Falle eine zugrunde gegangene Pulpa nachgewiesen werden.

2. Die Reaktion von Seite der Pulpa bestand in der Hauptsache in der Bildung eines Leukozytenwalles und der Bildung von Sekundärdentin um das eingeschlossene Elfenbein. Diese Elfenbein-Sekundärdentinbildung findet zum Teil in der Ritzstelle selbst statt, so daß es den Anschein hat, daß das Pulpagewebe dem die Wunde verschließenden Elfenbein entgegengewachsen ist.

3. Wo Elfenbein mit entzündetem Gewebe zusammenkommt, ist eine besonders rasche und starke Bildung von Sekundärdentin zu konstatieren, ebenso ein Zurücktreten der histologisch feststellbaren Entzündungserscheinungen.

4. Die entzündete Pulpa, bei welcher naturgemäß die stärkere Verletzung gesetzt wurde, zeigte ein einheitlicheres histologisches Bild in Bezug auf Elfenbein-Sekundärdentinbildung.

5. Bei Einlagen an 26 Zähnen zeigte sich bei einem Zahn eine klinische Reaktion, die sich jedoch nicht als direkter Schmerz äußerte. 25 Zähne blieben vollständig reaktionslos.

*

Schrifttum: *Daetwyler, G.*: Klinische und histologische Untersuchungen über einige Pulpaüberkappungsmethoden, Schweiz. Vjschr. Zahnhk. 1921. — *Flohr, W.*: Biologische Wurzelbehandlung, Zahnärztl. Rdsch. August 1936. — *Herrmann, B., W.*: Die biologische Wurzelbehandlung. — *Hess, W.*: Erhaltung erkrankter Zähne speziell bei erkrankter Pulpa und erkranktem periapikalem Gewebe. Festschr. zur Feier des 25jährigen Jubiläums des Zahnärztlichen Institutes der Universität Zürich. — *Ders.*: Reparatorische Fähigkeiten der verletzten und gesunden Pulpa. Z. Stomat. Jänner 1937. — *Müller, O.*: Die Wurzelfüllung, I, Abt. *d.* Berichte, erstattet am Internationalen Zahnärztekongreß, Wien 1936. — *Ders.*: Die Elfenbeinwurzelfüllung. Z. Stomat. 1937, H. 3. — *Schilling, J.*: Klinische und histologische Untersuchungen über indirekte Überkappungsmethoden mit Berücksichtigung des Tiranals. Schweiz. Mschr. Zahnhk. 1933.

Davos.

Abb. 1.
a = Elfenbeinsplitter; *I, II, III* = abgekapselte Entzündungsherde; *b* = entzündungsfreies Pulpagewebe.

Abb. 2.
a = Elfenbeinsplitter; *I* = abgekapselter Entzündungsherd; *b* = entzündungsfreies Pulpagewebe; *c* = Elfenbeinsplitter im Gewebe.

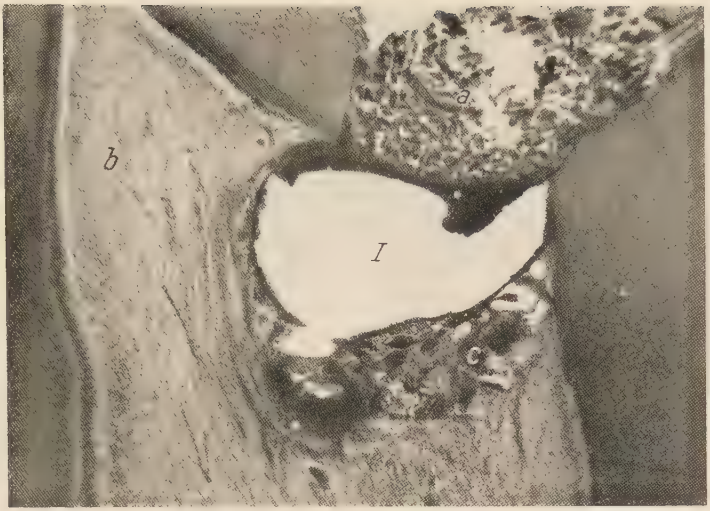

Abb. 3. Ritzstelle aus Abb. 2, vergrößert.
a = Elfenbeinsplitter; b = entzündungsfreies Pulpagewebe; I = abgekapselter Entzündungsherd; c = Elfenbeinsplitter im Gewebe.

Abb. 4. Stelle c aus Abb. 3, vergrößert.
c = Elfenbeinsplitter im Gewebe; b = entzündungsfreies Pulpagewebe; I = abgekapselter Entzündungsherd. Membran sichtbar ×.

Abb. 5.
a = Elfenbeinsplitter; *b* = entzündungsfreies Pulpagewebe; *c* = Elfenbeinsplitter zu einer die Ritzstelle verschließenden Hartsubstanz verbacken.

Abb. 6. Vergrößerung *c* aus Abb. 5.
a = Elfenbeinsplitter in der Ritzstelle von Pulpagewebe umgeben; *c* = Hartsubstanzbarriere aus Elfenbein und Sekundärdentin, kenntlich an der Odontoblastenreihe *o*; *b* = entzündungsfreies Pulpagewebe.

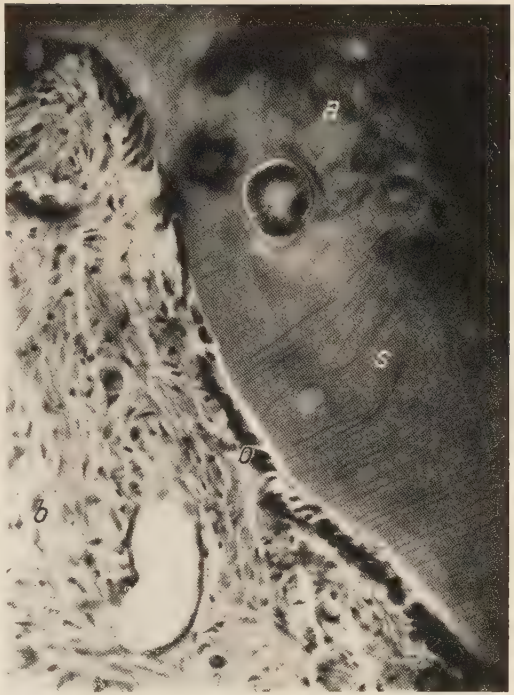

Abb. 7. Vergrößerung der Stelle *o* aus Abb. 6.
a = Elfenbeinsplitter; *s* = Sekundärdentin mit Dentinkanälchen; *o* = Odontoblastenreihe; *b* = entzündungsfreies Pulpagewebe.

Abb. 8.
a = Elfenbeinsplitter; *b* = entzündungsfreies Pulpagewebe; *c* = neugebildete Hartsubstanz.



Abb. 9. Vergrößerung aus einer Übergangsstelle zwischen *c* und *a* aus Abb. 8.
Färbung: Thionin-Pikrinsäure; Dentinkanälchen sichtbar.

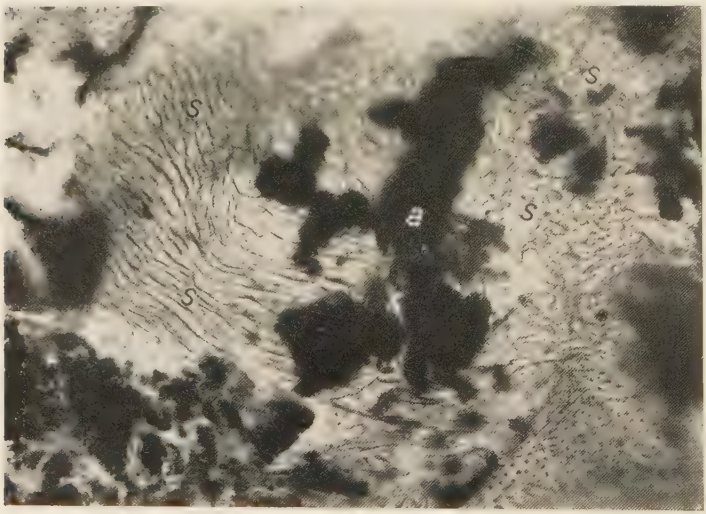

Abb. 10. Vergrößerung der Stelle × aus Abb. 9.
a = Elfenbeinsplitter; *s* = Sekundärdentin mit Dentinkanälchen.

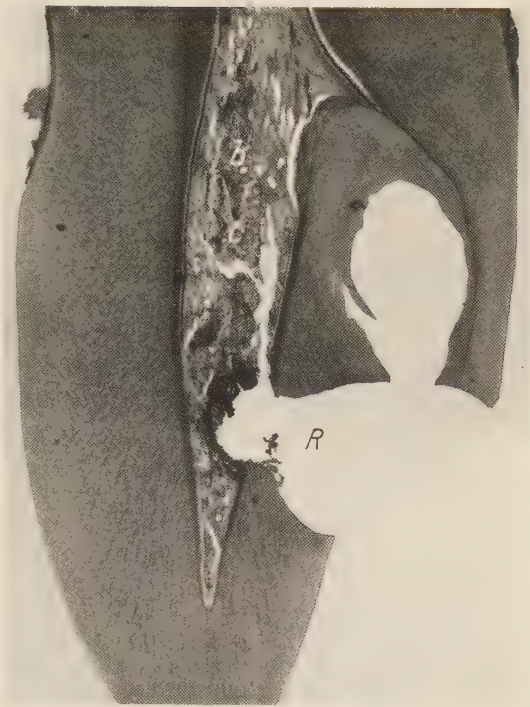

Abb. 11. Übersichtsbild.
b = entzündungsfreies Pulpagewebe; c = neugebildete Hartsubstanz; R = Ritzstelle.

Abb. 12. Stelle c aus Abb. 11, vergrößert.
c = neugebildete Hartsubstanz.

Abb. 13. Stelle *c* aus Abb. 12.

b — entzündungsfreies Gewebe; *o* — Odontoblastenreihe; *c* — Elfenbein von Sekundärdentin umgeben. Prädentin *p* sichtbar.

Abb. 14. Stelle × aus Abb. 13.

o — Odontoblastenreihe; *s* — Sekundärdentin mit Dentinkanälchen; *c* — neugebildete Hartsubstanz; *p* — Prädentinsaum.



Abb. 15. Stelle → aus Abb. 14.
c = neugebildete Hartsubstanz; *s* = Sekundärdentin mit Dentinkanälchen; *p* = Prädentinsaum; *o* = Odontoblastenreihe; *f* = Fibroblasten.

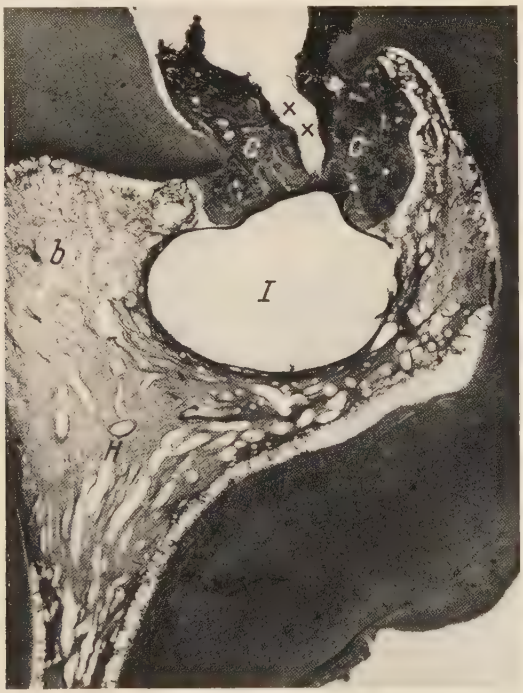

Abb. 16.
c = neugebildete Hartsubstanz; ×× = präparatorischer Riß; *I* = abgekapselter Entzündungsherd; *b* = entzündungsfreies Pulpagewebe; *H* = starke Hyperämie der Pulpa.

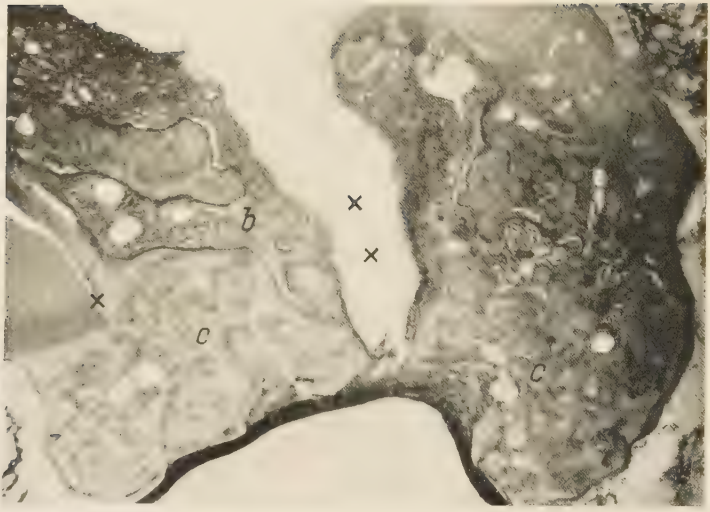

Abb. 17. Vergrößerung der Elfenbein-Sekundärdentinbildung aus Abb. 16. *b* = entzündungsfreies Pulpagewebe; *c* = neugebildete Hartsubstanz; ×× = präparatorischer Riß.

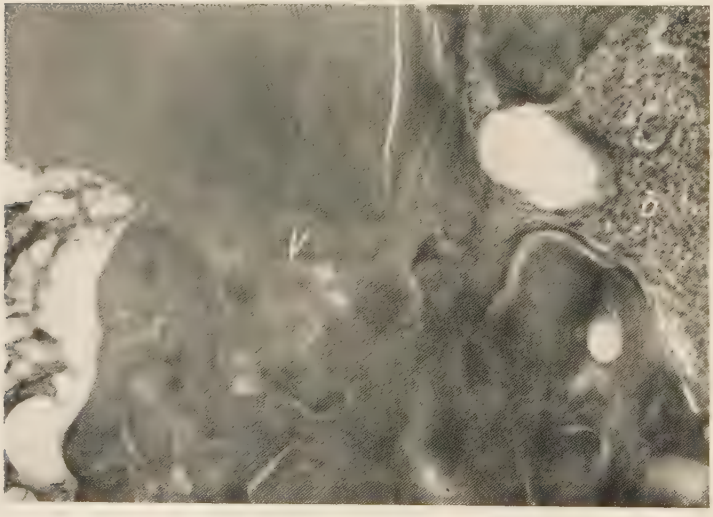

Abb. 18. Stelle × aus Abb. 17.
V = Verwachsung von Elfenbein-Sekundärdentin mit der Dentinwand; *b* = Entzündungsfreies Pulpagewebe. Das Gewebe ist in der Umgebung des Elfenbeins fast stets entzündungsfrei.

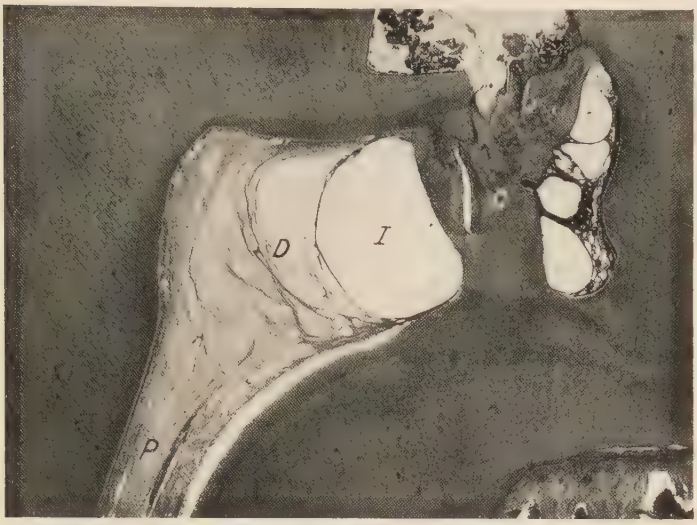

Abb. 19.
c = neugebildete Hartsubstanz; I = abgekapselter Entzündungsherd; D = retikuläre Atrophie der Pulpa; P = normale Pulpa.

Abb. 20. Die Elfenbein-Sekundärdentinbildung aus Abb. 19.
Sowohl von der Pulpa als von der Kavität her kanalisiertes, angebautes Sekundärdentin; o = Odontoblastensaum.

Abb. 21. Wurzelkanal des Falles Abb. 19.
D = Dentin; o = Odontoblastensaum; P = normales Pulpagewebe.

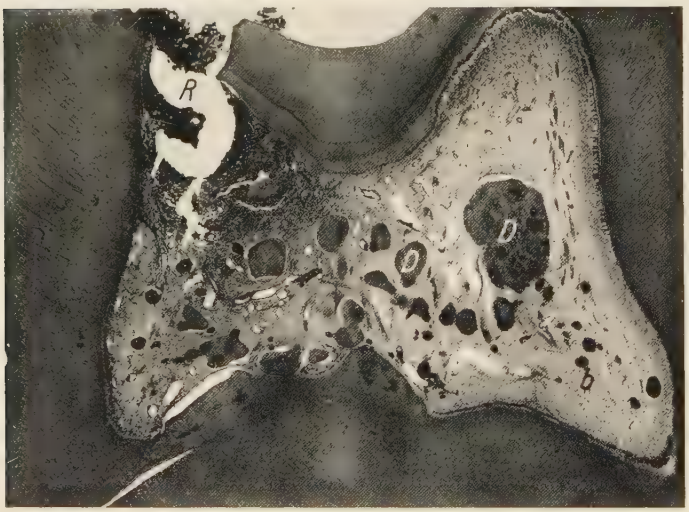

Abb. 22.
R = Ritzstelle; b = entzündungsfreies Pulpagewebe; D = Dentikel.

Abb. 23. Kontrollzahn des Versuches Abb. 22.
D = Dentikel.

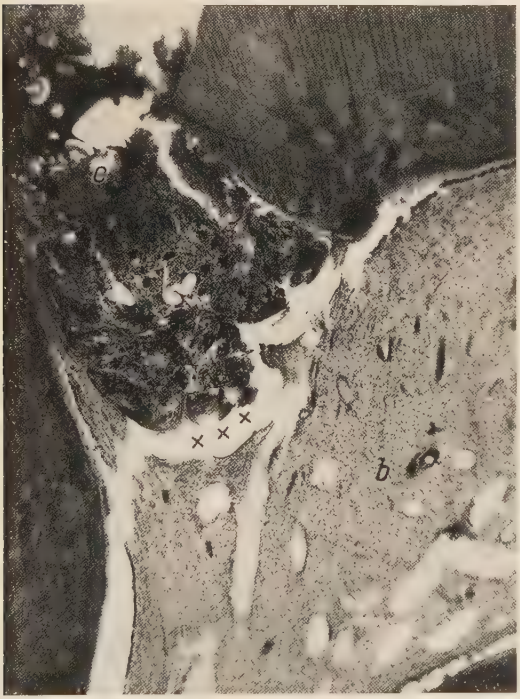

Abb. 24.
c = Elfenbeinsekundärdentin; *b* = entzündungsfreies Pulpagewebe;
××× = präparatorischer Riß.

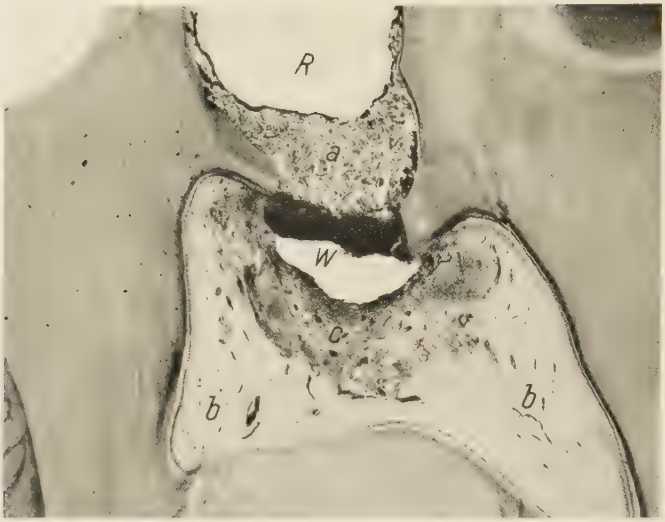

Abb. 25.
a = Elfenbeinsplitter; *R* = Ritzstelle; *W* = Wunde verursacht beim Ritzen durch den Bohrer; *b* = entzündungsfreies Pulpagewebe.

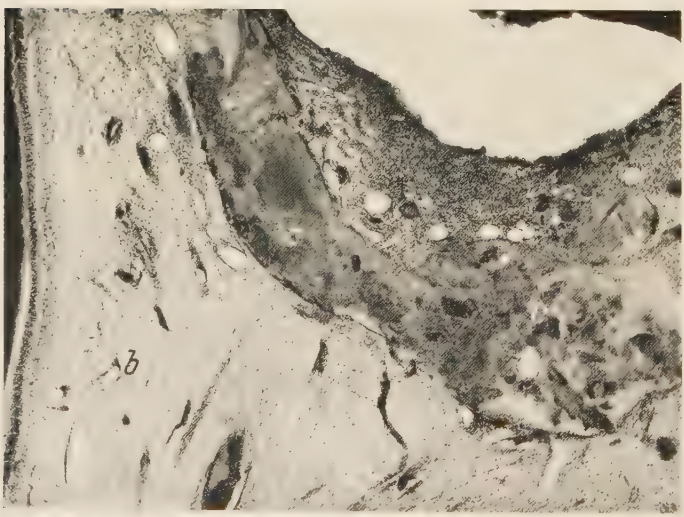

Abb. 26. Elfenbein-Sekundärdentinbarriere aus Abb. 25.
c = neugebildete Hartsubstanz; *b* = entzündungsfreies Pulpagewebe.

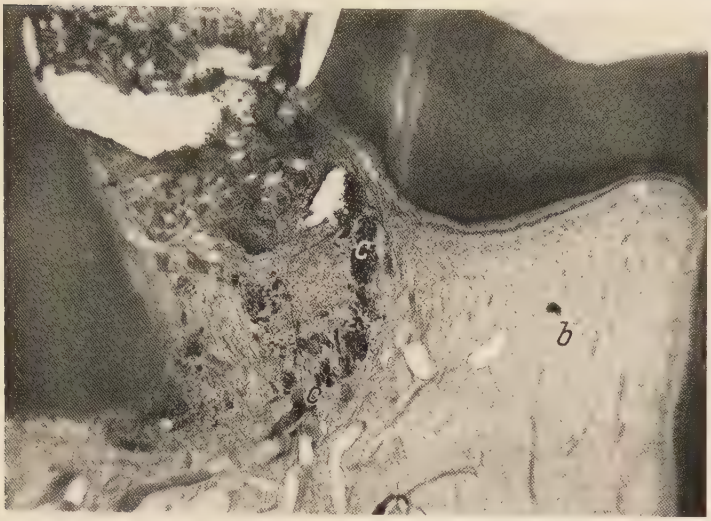

Abb. 27.
c = neugebildete Hartsubstanz; *b* = entzündungsfreies Pulpagewebe.

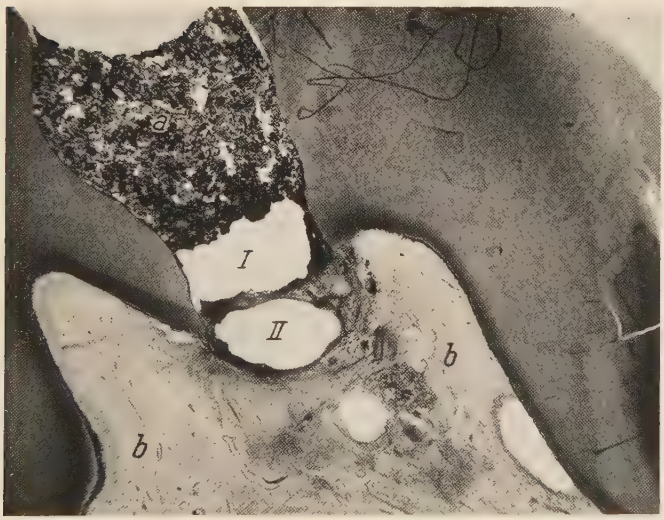

Abb. 28.
a = Elfenbeinsplitter; *I*, *II* = abgekapselte Entzündungsherde; *b* = entzündungsfreies Pulpagewebe.

Abb. 29.
I, *II* = abgekapselte Entzündungsherde; *c* = neugebildete Hartsubstanz.

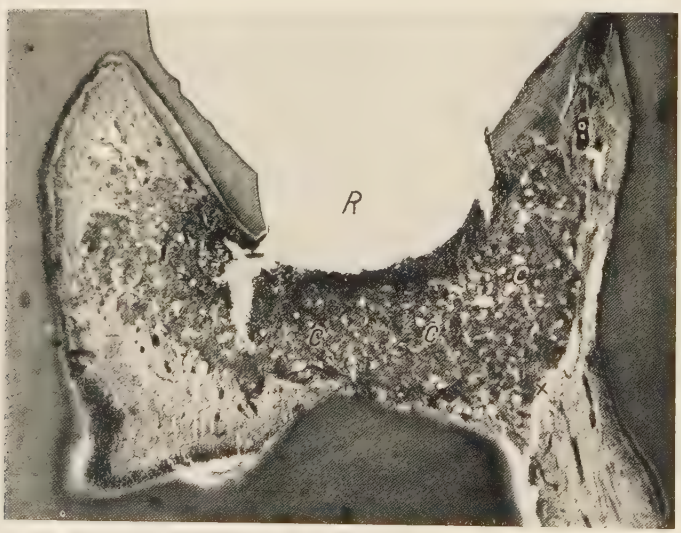

Abb. 30.
R = breite Eröffnung der Pulpa; *c* = Elfenbein-Sekundärdentin, füllt einen Teil der Pulpahöhle aus.

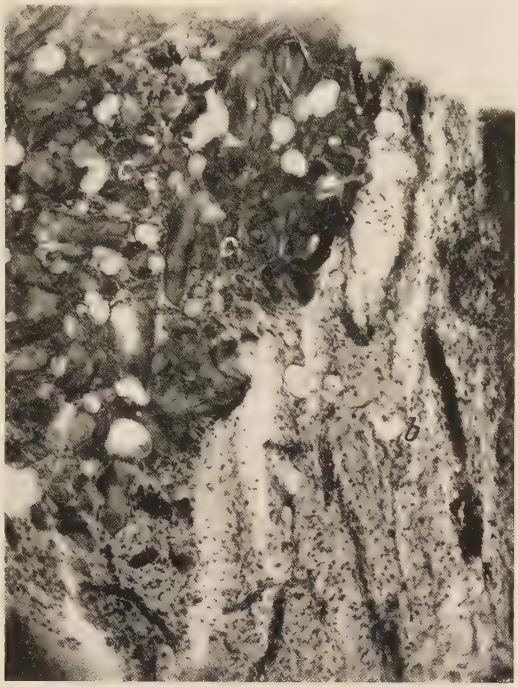

Abb. 31. Stelle × aus Abb. 30.
c = Elfenbein-Sekundärdentin; *b* = entzündungsfreies Pulpagewebe.

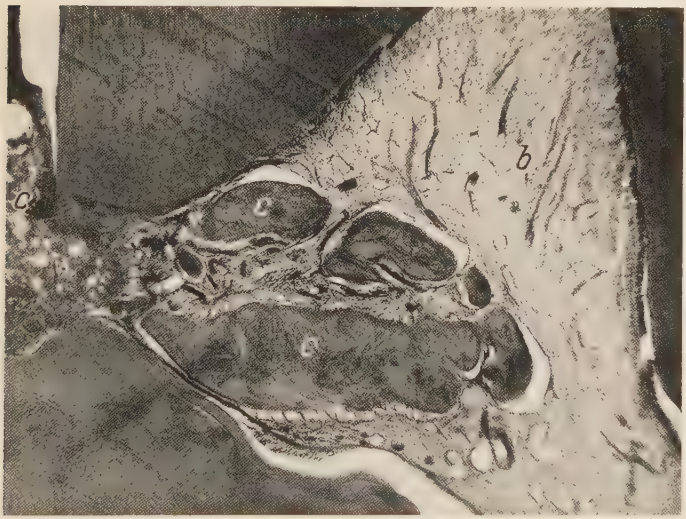

Abb. 32.
c = neugebildete Hartsubstanz; *b* = entzündungsfreies Pulpagewebe.

Abb. 33.
c, *b* = in die Ritzstelle hineingewachsenes Pulpagewebe, daselbst Elfenbein-Sekundärdentin bildend.

Abb. 34. Stelle × aus Abb. 33.
c = Elfenbein-Sekundärdentin; *D* = Dentin.

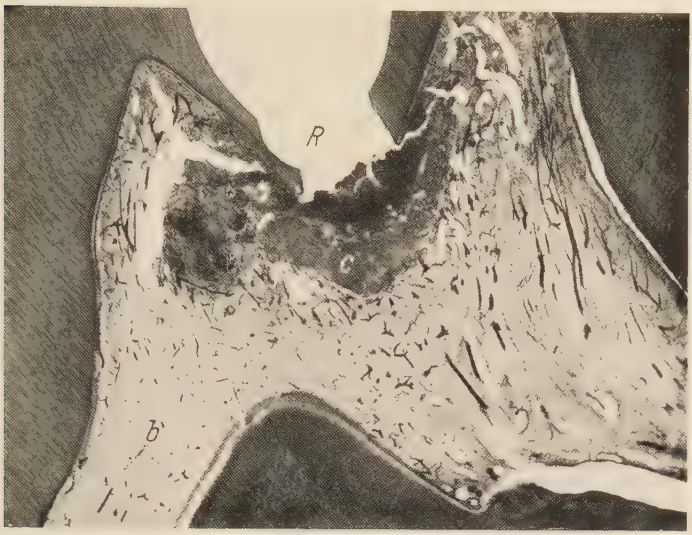

Abb. 35.
R = Ritzstelle; c = Elfenbein-Sekundärdentin; b = entzündungsfreies Pulpagewebe.

Abb. 36.
a = Elfenbeinsplitter; R = Ritzstelle; c = Elfenbein-Sekundärdentin; A = retikuläre Atrophie.

Abb. 37.
Wurzelpartie des Zahnes, Abb. 36 mit gesunder Pulpa.

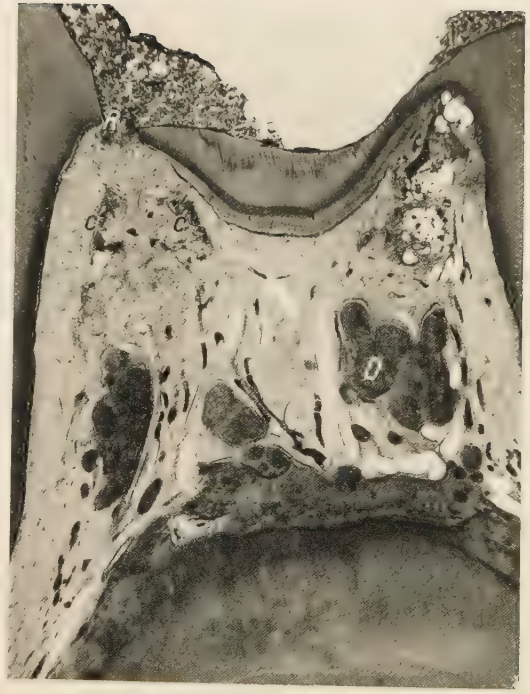

Abb. 38.
R = Ritzstelle; *c* = Elfenbein-Sekundärdentin; *D* = Dentikel.

Abb. 39.
a = Elfenbeinsplitter; b = entzündungsfreies Pulpagewebe; c = Elfenbein-Sekundärdentin.

Abb. 40.
a = Elfenbeinsplitter; L = Leukozyten; b = entzündungsfreies Pulpagewebe; c = Elfenbein-Sekundärdentin.

Lebenslauf

Ich, *Heidi Müller*, wurde geboren am 28. Oktober 1914 in Davos, wo ich auch meine Kindheit verbrachte. Von 1921 bis 1932 besuchte ich in Davos das alpine Paedagogium Fridericianum. 1932 kam ich auf die evangelische Lehranstalt nach Schiers, wo ich 1933 die eidgenössische Maturitätsprüfung bestand. Meine vorklinischen Studien absolvierte ich an der Universität Zürich. Nach Abschluß des 2. propädeutischen Examens kam ich im Sommer 1935 nach Basel an das dortige zahnärztliche Institut, wo ich im Frühjahr 1937 mein zahnärztliches Staatsexamen bestand.

An dieser Stelle möchte ich nicht verfehlen Herrn Prof. Dr. O. Müller meinen Dank auszusprechen für die geistige Anregung und Hilfe bei der Ausführung der vorliegenden Arbeit, sowie Herrn Direktor Dr. M. Gutherz für das freundlichst überlassene Patienten-Material. Ebenso möchte ich Fräulein Berta Meuli danken für die Herstellung der Schnitte und Präparate.